УДК 616.24-003.821-08

Моногарова Н. Е.[1], Шевченко Д. Ф.[1], Бородий К. Н.[1], Соловьева Е. М.[2], Семендяева А. В.[1], Кондратюк Р. Б.[1]

[1]ГОСУДАРСТВЕННАЯ ОБРАЗОВАТЕЛЬНАЯ ОРГАНИЗАЦИЯ ВЫСШЕГО ПРОФЕССИОНАЛЬНОГО ОБРАЗОВАНИЯ «ДОНЕЦКИЙ НАЦИОНАЛЬНЫЙ МЕДИЦИНСКИЙ УНИВЕРСИТЕТ ИМЕНИ М. ГОРЬКОГО»
[2] ДОНЕЦКОЕ КЛИНИЧЕСКОЕ ТЕРРИТОРИАЛЬНОЕ МЕДИЦИНСКОЕ ОБЪЕДИНЕНИЕ МЗ ДНР

БОЛЕЗНИ НАКОПЛЕНИЯ ЛЕГКИХ: ОПИСАНИЕ КЛИНИЧЕСКОГО СЛУЧАЯ

РЕФЕРАТ. Легочный альвеолярный протеиноз (ЛАП) – редкая патология из группы болезней накопления легких. Ключевым звеном патогенеза ЛАП является нарушение клиренса сурфактанта с накоплением в альвеолах белково-липоидного вещества, что приводит к ухудшению диффузии газов и развитию прогрессирующей дыхательной недостаточности. Клинические симптомы этого заболевания неспецифичны, а у трети больных и вовсе отсутствуют, вследствие чего ЛАП нередко становится «случайной находкой» при профилактическом рентгенологическом исследовании. В приведенном клиническом наблюдении продемонстрирована особенность указанного заболевания – скудная клиническая картина, не соответствующая обширным и достаточно специфическим изменениям в легочной ткани, выявленным при рентгенологической диагностике. Пациенту было проведено комплексное лабораторно-инструментальное исследование и консультации ряда специалистов, включая пульмонолога, фтизиатра, торакального хирурга. Основополагающую роль в постановке диагноза сыграли данные компьютерной томографии органов грудной клетки, исследование жидкости бронхоальвеолярного лаважа и результаты гистологического исследования биопсийного материала верхней доли левого легкого, полученного в ходе видеоторакоскопической биопсии. Комплексный подход к диагностическому поиску позволил в максимально сжатые сроки верифицировать диагноз и разработать оптимальную тактику дальнейшего ведения пациента, что подчеркивает необходимость расширения знаний в области первичной диагностики редких заболеваний легких, таких как ЛАП, и мотивирует к более глубокому изучению механизмов формирования этой патологии.

Ключевые слова: болезни накопления легких, легочной альвеолярный протеиноз, клинический случай.

Интерстициальные заболевания легких (ИЗЛ) – гетерогенная группа заболеваний, для которых характерно вовлечение в патологический процесс, прежде всего, альвеол и периальвеолярного интерстиция, что приводит к расстройствам газообмена, нарушению вентиляционной функции легких по рестриктивному типу и диффузным интерстициальным изменениям, выявляемым при рентгенологической диагностике [2]. В настоящее время существует несколько классификаций ИЗЛ, и именно по этой причине в разных классификационных категориях могут оказаться одни и те же заболевания. В отечественной литературе, согласно морфологической классификации, ИЗЛ разделены на группы, среди которых отдельно была выделена группа так называемых болезней накопления легких. Общим для этих заболеваний, к которым отнесены альвеолярный протеиноз, первичный амилоидоз легких, альвеолярный микролитиаз и остеопластическая пневмопатия, является накопление в альвеолах различных по составу веществ (сурфактант, амилоид, микролиты, костная ткань) с дальнейшим нарушением функций легких [8].

В клинической практике болезни накопления легких – явление редкое, поэтому в отсутствие личного опыта практикующему пульмонологу достаточно сложно установить данный диагноз. В этом плане свою роль может сыграть ознакомление с частными клиническими случаями, представленными в специализированной медицинской литературе.

Легочный альвеолярный протеиноз (ЛАП) является заболеванием, в основе которого лежит нарушение клиренса сурфактанта с накоплением в альвеолах этого белково-липоидного вещества, что приводит к ухудшению диффузии газов и развитию прогрессирующей дыхательной недостаточности [1]. Распространенность ЛАП в разных странах колеблется в пределах от 3,7 до 6,2 случаев на 1 млн. населения, а заболеваемость оценивается на уровне 0,2 на 1 млн. [3]. Дебютирует заболевание, как правило, в возрасте 30–50 лет и встречается у мужчин в 2–2,5 раза чаще, чем у женщин [5]. Отмечено, что среди пациентов с ЛАП 53–85 % – курильщики, что говорит о возможной роли курения в развитии этой патологии. Кроме того, активное курение в начальном периоде заболевания в большинстве случаев, определяет его тяжесть [9].

Первое официальное упоминание о ЛАП датируется 1958 г., когда S. H. Rosen и соавторами был опубликован анализ серии 27 случаев, собранных из различных учреждений за пятилетний период [3, 7].

В настоящее время выделяют три формы ЛАП: врожденную, или генетическую, аутоиммунную, или идиопатическую, и вторичную. Наиболее распространенный вариант, на долю которого приходится около 90 % всех случаев ЛАП – аутоиммунная форма, характеризующаяся образованием антител к гранулоцитарно-макрофагальному колониестимулирующему фактору (ГМ-КСФ). Значительно реже встречается врожденная форма, которая обусловлена мутациями генов, кодирующими структуру белков сурфактанта B и C или цепи рецептора ГМ-КСФ. Вторичная форма ЛАП развивается на фоне онкологических процессов различной локализации, при тяжелых иммунодефицитных состояниях, а также вследствие ингаляционного повреждения паренхимы легких неорганической пылью или токсическими парами. Около 5 % составляют неуточненные ЛАП-подобные заболевания [1, 3, 4, 8].

Ключевым звеном патогенеза ЛАП является нарушение обмена сурфактанта – белково-липоидного комплекса, который секретируется пневмоцитами II типа и состоит на 80 % из фосфолипидов, на 10 % из холестерола и на 10 % из белков SP-A, B, C и D. Сурфактант является ключевым компонентом в альвеолах, предотвращающим оллапс альвеол в конце выдоха за счет уменьшения поверхностного натяжения. В норме происходит инактивация сурфактанта путем перехода его в поверхностно-неактивные агрегаты, подавляющая часть которых реутилизируется пневмоцитами II типа. Остальную часть сурфактанта катаболизируют альвеолярные макрофаги. Регулируется этот процесс цитокинами, ключевым из которых является ГМ-КСФ. Нарушение взаимодействия ГМ-КСФ с клеточными рецепторами приводит к тому, что клетки-мишени перестают получать сигнал для расщепления сурфактанта, и, как следствие, происходит его избыточное накопление в просвете альвеол, что уменьшает эффективную площадь газообмена [1, 3, 8].

Клинически ЛАП характеризуется медленным развитием. Приблизительно в одной трети случаев отмечается бессимптомное течение, когда интерстициальные изменения в легких становятся случайной находкой при плановой рентгенографии органов грудной клетки (ОГК). Основной клинический признак заболевания – постепенно нарастающая одышка, сопровождающаяся кашлем, сухим или с выделением небольшого количества мокроты. Изредка присоединяются боли в области грудной клетки; возможны быстрая утомляемость, лихорадка и похудание [1, 3, 6]. Кровохарканье отмечается только в случае развития инфекционных осложнений. Данные физикального обследования легких, как правило, соответствуют норме [3]. При исследовании функции внешнего дыхания (ФВД) у большинства больных регистрируется рестриктивный тип вентиляционных нарушений, в 30 % случаев изменений ФВД не наблюдается. У всех пациентов отмечаются нарушения диффузионной способности легких с уменьшением

показателя DLCO (оценка диффузионной способности легких по оксиду углерода) до 30–50 % от должных величин [3, 5]. В плане рентгенологических проявлений ЛАП наиболее характерными изменениями считаются симметричные билатеральные затемнения, которые располагаются преимущественно в прикорневых и базальных отделах легких и визуально напоминают «крыло летучей мыши» («бабочки»). Достаточно редко, не более чем в 15–20 % случаев, выявляются ассиметричные или односторонние изменения с преимущественным распределением в верхних отделах [3, 10]. При этом следует подчеркнуть, что между рентгенологическими данными и клиническими симптомами корреляция отсутствует: выраженные рентгенологические изменения могут сопровождаться очень скудной клинической симптоматикой [3, 4, 6].

Основной метод диагностики ЛАП – компьютерная томография высокого разрешения (КТ-ВР), дающая возможность выявить зоны «матового стекла», четко отграниченные от неизмененной паренхимы (типичное географическое распространение), септальную ретикулярность и паренхимальные уплотнения. Утолщение междольковых перегородок в зонах «матового стекла» формирует паттерн, который напоминает беспорядочное покрытие булыжной мостовой («crazy paving»). Этот признак весьма характерен для ЛАП, однако не обладает высокой специфичностью и чувствительностью [3, 10].

Большое значение при диагностике ЛАП имеет исследование бронхоальвеолярных смывов, для которых характерен молочно-непрозрачный вид. Цитологически в них определяются аморфные массы с макрофагами, в цитоплазме которых располагаются множественные ШИК-положительные вакуоли [5]. Обычно для постановки диагноза ЛАП достаточно наличия указанных изменений жидкости бронхоальвеолярного лаважа (ЖБАЛ) в комплексе с характерными КТ-признаками [3]. Необходимость в проведении трансбронхиальной или открытой биопсии легкого возникает в случаях присутствия типичного КТ-паттерна «crazy paving» в сочетании с неубедительными результатами ЖБАЛ. При биопсии легких полости альвеол заполнены PAS-положительным гранулярным материалом, встречаются пенистые макрофаги, игольчатые холестериновые структуры, более интенсивно окрашенные овальные тельца; межальвеолярные перегородки, в основном, тонкие, обычного строения, возможен их умеренно выраженный фиброз [1, 3, 5].

Для аутоиммунной формы ЛАП характерно наличие антител к ГМ-КСФ, для определения которых применяются два метода: иммуноферментный анализ, являющийся «золотым стандартом», и функциональный тест, основанный на способности сыворотки, содержащей антитела к ГМ-КСФ, ингибировать пролиферацию клеток TF1-линии, отличающейся высокой чувствительностью к активности ГМ-КСФ [3].

Клинический случай

У пациента Р., 39 лет, в декабре 2021 г. во время профилактического медицинского осмотра при выполнении рентгенографии ОГК были выявлены двусторонние симметричные инфильтраты в легких (рис. 1), в связи с чем больной был консультирован фтизиатром: специфический туберкулезный процесс исключен.

Рис. 1. Пациент Р., 39 лет. Рентгенограмма ОГК: двусторонние симметричные инфильтраты с щажением верхушек и реберно-диафрагмальных углов

В последующем с целью уточнения характера патологических изменений была выполнена КТ-ВР ОГК, по данным которой в паренхиме обоих легких, преимущественно в верхних и средних отелах, име-

ло место чередование нормальных участков и патологических зон повышенной плотности с неравномерным утолщением междольковых септ (картина «булыжной мостовой»). Проходимость трахеи, главных, долевых, сегментарных и субсегментарных бронхов не нарушена. В обеих плевральных полостях скопления жидкости не выявлены. Плевра на всем протяжении не утолщена. Сердце в размерах не увеличено. Крупные сосуды средостения не расширены. В полости перикарда патологическое скопление жидкости не определяется. Увеличенных лимфоузлов средостения, бронхопульмональных и подмышечных зон не выявлено. Видимые отделы брюшной полости и забрюшинного пространства достоверно не изменены. Деструктивных и травматических изменений в костях области исследования не обнаружено. Заключение: КТ-признаки диффузного альвеолярного поражения легких (ЛАП, ОИП).

Учитывая полученные данные, пациент был осмотрен пульмонологом, после чего госпитализирован в пульмонологическое отделение Донецкого клинического территориального медицинского объединения (ДОКТМО) с целью уточнения диагноза и определения тактики лечения.

На момент поступления в стационар пациент предъявлял жалобы на одышку при физической нагрузке, общую слабость и кашель с выделением мокроты. Снижение толерантности к физической нагрузке отмечал на протяжении предшествующих 3–4 месяцев.

Из анамнеза: наследственный и аллергологический анамнезы не отягощены. По профессии шахтер, подземный стаж – 12 лет. Не курит.

Объективно: общее состояние относительно удовлетворительное. Кожные покровы и видимые слизистые чистые, естественной окраски. ЧДД – 21 в минуту. Перкуторно над легкими легочной звук. Дыхание везикулярное, несколько ослаблено. Границы относительной сердечной тупости не смещены. Деятельность сердца ритмичная, тоны приглушены; ЧСС – 109 ударов в минуту, АД 160/110 мм рт. ст. Живот при пальпации мягкий, безболезненный. Отрезки кишечника обычных пальпаторных свойств. Печень у края реберной дуги. Селезенка и почки не пальпируются. Симптом Пастернацкого отрицательный с обеих сторон. Периферических отеков нет.

При дообследовании. Сатурация кислорода – 96 %; РНК SARS-CoV-2/COVID-19 мазки из носо/ротоглотки – не выявлена; ИФА ВИЧ – антитела к ВИЧ не обнаружены. Общий анализ крови – без особенностей. С-реактивный белок < 2 мг/л. Спирометрия: $ОФВ_1$ – 80 %, ЖЕЛ – 62 %, индекс Тиффно – 73 %; умеренные нарушения вентиляционной способности по рестриктивному типу. Фибротрахеобронхоскопия – признаки эндобронхита (I–II ст. воспаления).

С лечебно-диагностической целью был проведен **бронхоальвеолярный лаваж.** Макрооценка ЖБАЛ: характер жидкости – маслянистая, молочно-белая, непрозрачная пенистая субстанция, образующая при отстаивании белый осадок (рис. 2).

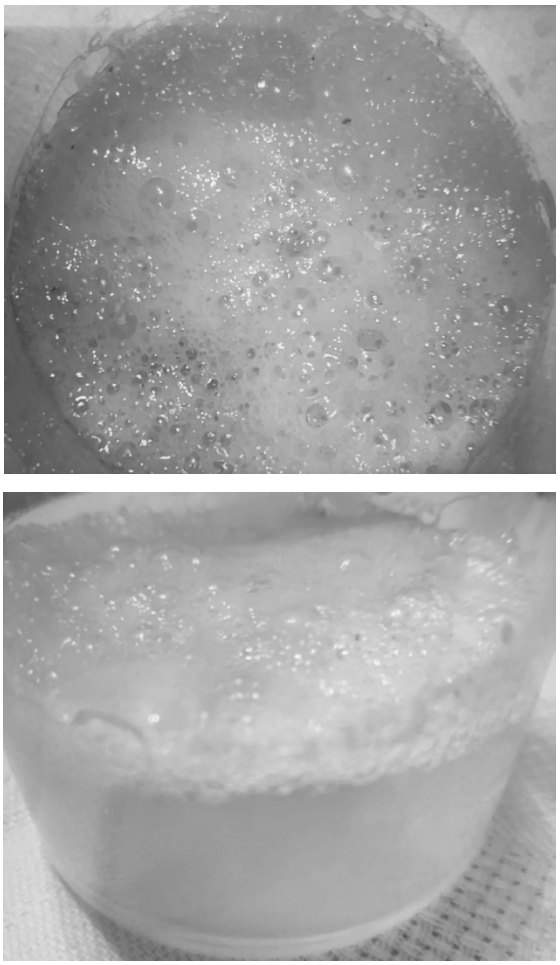

Рис. 2. Пациент Р., 39 лет. Макрооценка ЖБАЛ

При микроскопическом исследовании осадка лаважной жидкости в тяжах слизи выявлено небольшое количество цилиндрического эпителия, альвеолярные макрофаги – до 1/4 поля зрения (часть в состоянии распада), плоский эпителий – значительное количество. Атипичные клетки и кислотоустойчивые микобактерии – не обнаружены.

На этапе дообследования пациенту был выставлен диагноз: «Хронический бронхит в фазе обострения. Альвеолярный протеиноз? Саркоидоз? Пневмокониоз?». Для выполнения биопсии легкого с целью верификации диагноза больной был переведен из пульмонологического в торакальное отделение ДОКТМО, где была повторно проведена КТ-ВР ОГК: по сравнению с предыдущим исследованием отмечалось значительное уменьшение объема поражения легких, с уменьшением распространенности и степени интенсивности инфильтрации легочной ткани. Визуализировалось достаточно равномерное утолщение меж- и внутридольковых перегородок, которое также было менее выражено, чем при предыдущем исследовании. Корни легких не расширены. Плевральные полости свободные. В средостении дополнительные образования и увеличенные лимфоузлы не определялись. Кости на уровне обследования без признаков деструкции. Заключение: Интерстициальное поражение легких (экзогенный альвеолит? альвеолярный протеиноз?) с положительной динамикой изменений по сравнению с предыдущим исследованием за счет уменьшения объема поражения (рис. 3).

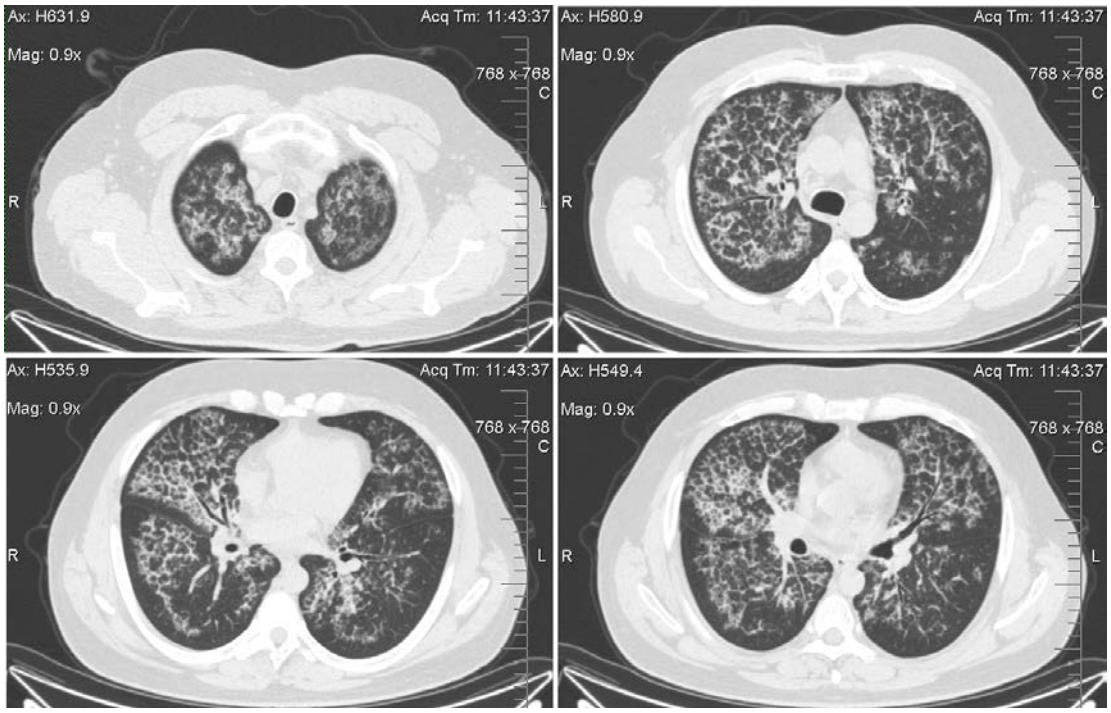

Рис. 3. Пациент Р., 39 лет, КТ-ВР ОГК: во всех долях легких интерстициальные изменения в виде диффузного уплотнения по типу «матового стекла» с формированием картины «булыжной мостовой»

Прицельная биопсия верхней доли левого легкого проводилась под контролем видеоторакоскопии. Гистологическое заключение при анализе полученных образцов ткани: в альвеолах и отдельных бронхиолах отмечаются отложения эозинофильного вещества, имеющего положительную PAS-реакцию и практически полностью выполняющего просветы. Имеет место слабая очаговая пролиферация альвеолоцитов II типа; в просветах среди эозинофильного вещества встречаются десквамированные пневмоциты. Наблюдается очаговое незначительное утолщение межальвеолярных перегородок за счет лимфоцитарной инфильтрации; в небольших очагах с сохраненными просветами альвеол – эмфизема. Вывод: легочной альвеолярный протеиноз (рис. 4–5). Пациент был вновь консультирован пульмонологом –

установлен окончательный диагноз: «Легочной альвеолярный протеиноз. ЛН I ст.», даны рекомендации на повторное проведение бронхоальвеолярного лаважа, назначен флуимуцил в дозе 600 мг в сутки в течение 14 дней.

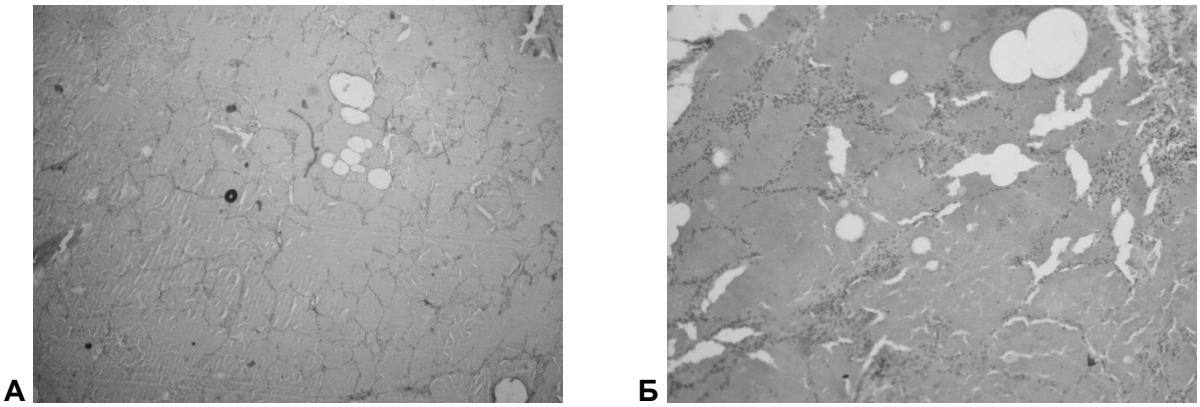

Рис. 4. Пациент Р., 39 лет. Гистологическое исследование биопсийного материала верхней доли левого легкого: А – практически тотальное заполнение просветов альвеол и мелких бронхиол гомогенным эозинофильным веществом, незначительное утолщение межальвеолярных перегородок. Окраска гематоксилином и эозином, × 40;
Б – практически тотальное заполнение просветов альвеол и мелких бронхиол гомогенным эозинофильным веществом, незначительное утолщение межальвеолярных перегородок за счет лимфоцитарной инфильтрации, отдельные перегородки гиперемированы. Окраска гематоксилином и эозином, × 100

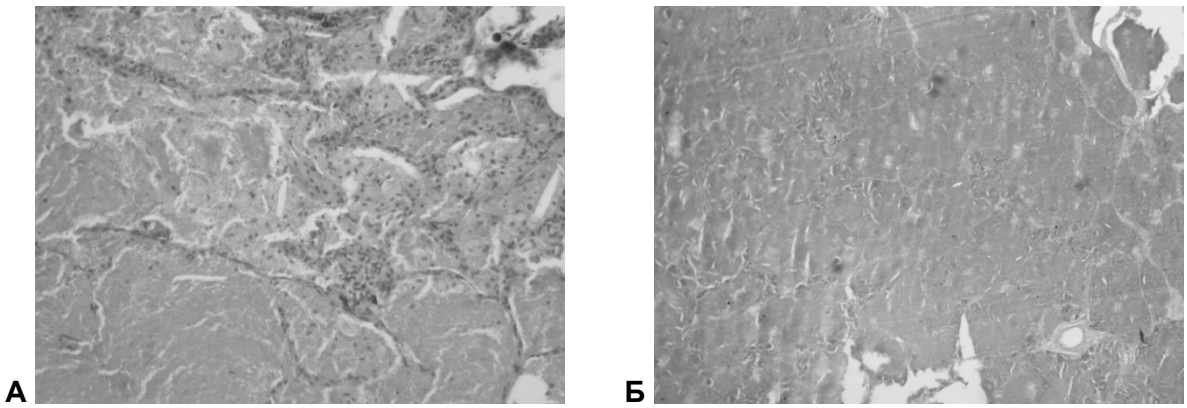

Рис. 5. Пациент Р., 39 лет. Гистологическое исследование биопсийного материала верхней доли левого легкого: А – практически тотальное заполнение просветов альвеол и мелких бронхиол гомогенным эозинофильным веществом, очаг пролиферации альвеолоцитов 2 типа, в просвете десквамированные пневмоциты. Окраска гематоксилином и эозином, × 200;
Б – просветы альвеол выполнены веществом, имеющим положительную реакцию с реактивом Шифа и йодной кислотой. PAS-реакция, × 100

Заключение

В рутинной врачебной практике легочный альвеолярный протеиноз встречается редко и представляет значительные трудности в плане диагностики вследствие отсутствия патогномоничных клинических проявлений и относительной малоизученности болезней накопления легких в целом.

По сути, диагностический поиск в данной ситуации должен учитывать множество этиологических факторов, неспецифическую симптоматику при отсутствии значимых патогномоничных клинических проявлений болезни.

Трудности диагностики данной группы заболеваний и ЛАП, в частности, указывают на необходимость многопрофиль-

ного подхода с обязательным участием пульмонолога, специалиста лучевой диагностики, патоморфолога и торакального хирурга, что существенно увеличивает шансы на максимально быструю постановку правильного диагноза и значительно уменьшает риск диагностических ошибок.

Список литературы

1. *Анаев, Э. Х. Легочный альвеолярный протеиноз: диагностика и лечение [Текст] / Э. Х. Анаев // Практическая пульмонология. – 2019. – № 2. – С. 34–42.*
2. *Бойцова, Е. В. Интерстициальные заболевания легких [Текст] / Е. В. Бойцова, Д. Ю. Овсянников, М. А. Беляшова // Вестник современной клинической медицины. – 2014. – № 6. – С. 71–76.*
3. *Гаврисюк, В. К. Легочный альвеолярный протеиноз [Текст] / В. К Гаврисюк, О. В. Шадрина. – К. : ООО «Велес», 2018. – 52 с.*
4. *Кароли, Н. А. Легочный альвеолярный протеиноз: клинический случай [Текст] / Н. А. Кароли, Е. Е. Архангельская, О. Т. Зарманбетова // Архивъ внутренней медицины. – 2020. – Т.10, № 3. – С. 237–242. doi : 10.20514/2226–6704–2020–10–3–237–242.*
5. *Легочный альвеолярный протеиноз со смертельным исходом [Текст] / Д. Ф. Хабибуллина [и др.] // Пульмонология. – 2013. – № 1. – 112–115. doi: 10.18093/0869-0189-2013-0-1-112-115*
6. *Леншин, А. В. Альвеолярный легочный протеиноз (обзор литературы, клинико-радиологические наблюдения, оценка динамики процесса) [Текст] / А. В. Леншин, А. В. Ильин, М. Ф. Киняйкин, С. А. Крайнов // Бюллетень физиологии и патологии дыхания. – 2015. – № 55. – С. 118–131.*
7. *Петров, Д. В. Интерстициальные заболевания легких: точка зрения практического врача [Текст] / Д. В. Петров, Н. В. Овсянников, Э. А. Капралов, О. В. Капустьян // Практическая пульмонология. – 2014. – №1. – С. 34–38.*
8. *Редкие заболевания легких, связанные с накоплением [Текст] / Н. Г. Шамсутдинова [и др.] // Практическая медицина. – 2018. – Т. 16, № 7 (ч. 2). – 109–112.*
9. *Clinical significance of cigarette smoking and dust exposure in pulmonary alveolar proteinosis: a Korean national survey [Text] / J. A. Hwang [et al.] // BMC Pulmonary Medicine. – 2017. – Vol. 17, № 1 – P. 147. doi : 10.1186/s12890–017–0493–4.*
10. *From the archives of the AFIP: pulmonary alveolar proteinosis [Text] / A. A. Frazier [et al.] // Radiographics. – 2008. – Vol. 28, № 3. – P. 883–899. doi : 10.1148/rg.283075219.*

Monogarova N. E.[1], Shevchenko D. F.[1], Borodiy K. N.[1], Solovieva E. M.[2], Semendyaeva A. V.[1], Kondratyuk R. B.[1]

[1]STATE EDUCATIONAL INSTITUTION OF HIGHER PROFESSIONAL EDUCATION «M. GORKY DONETSK NATIONAL MEDICAL UNIVERSITY»
[2]DONETSK CLINICAL TERRITORIAL MEDICAL ASSOCIATION MH DPR

LUNG STORAGE DISEASES: CASE REPORT

SUMMARY. Pulmonary alveolar proteinosis (PAP) is a rare pathology from the group of lung storage diseases. The key link in the pathogenesis of PAP is a violation of the clearance of surfactant with the accumulation of a protein-lipoid substance in the alveoli, which leads to a deterioration in the diffusion of gases and the development of progressive respiratory failure. The clinical symptoms of this disease are non-specific, and in a third of all cases they are completely absent, as a result of which the PAP often becomes an “accidental finding” during preventive X-ray examination. In the described clinical observation, a feature of this disease was demonstrated – a poor clinical picture that does not correspond to the extensive and rather specific changes in the lung tissue detected during radiological diagnostics. The patient underwent a comprehensive laboratory and instrumental examination and consultations of a number of specialists, including a pulmonologist, a phthisiatrician, and a thoracic surgeon. The data of computed tomography of the chest organs, examination of the bronchoalveolar lavage fluid and the results of histological examination of the biopsy material of the upper lobe of the left lung, obtained during videothoracoscopic biopsy, played a fundamental role in the diagnosis. An integrated approach to diagnostic search made it possible to quickly verify the diagnosis and to develop optimal tactics for further patient management, which emphasizes the need to expand knowledge in the field of primary diagnosis of rare lung diseases, such as PAP, and motivates a deeper study of the mechanisms of formation of this pathology.

Keywords: lung storage diseases, pulmonary alveolar proteinosis, clinical case.