УДК 618.3/7-06:616.151.53-08:575.91

Демина Т. Н., Шаповалов А. Г., Демина Д. В., Хвесик А. А.
ГОСУДАРСТВЕННАЯ ОБРАЗОВАТЕЛЬНАЯ ОРГАНИЗАЦИЯ ВЫСШЕГО ПРОФЕССИОНАЛЬНОГО ОБРАЗОВАНИЯ «ДОНЕЦКИЙ НАЦИОНАЛЬНЫЙ МЕДИЦИНСКИЙ УНИВЕРСИТЕТ ИМЕНИ М. ГОРЬКОГО»

РОЛЬ МУЛЬТИГЕННОЙ ГЕНЕТИЧЕСКОЙ ТРОМБОФИЛИИ И ПОЛИМОРФИЗМА ГЕНОВ ФОЛАТНОГО ЦИКЛА В ФОРМИРОВАНИИ ГЕСТАЦИОННЫХ И ПЕРИНАТАЛЬНЫХ ОСЛОЖНЕНИЙ (клинический случай)

РЕФЕРАТ. Представлен клинический случай течения беременности, родов и послеродового периода у пациентки с мультигенной мутацией F5 Leiden, F2, F1, F7 в сочетании с полиморфизмом генов фолатного цикла, развитием синдрома задержки роста плода и дистресса плода с последующим досрочным родоразрешением путем операции кесарево сечение. Был проведен анализ медицинской документации беременной Н., (история родов, обменная карта из женской консультации по месту жительства, история развития новорожденного) и полученных результатов лабораторного обследования, включая данные генетического исследования системы гемостаза и фолатного цикла, уровень гомоцистеина, показатели коагулограммы, гормоны яичников и щитовидной железы. Пациентке также проводились функциональные методы исследования: ультразвуковое исследование половых органов; цервикометрия, фетометрия, плацентометрия, доплерометрия в маточных сосудах, средней мозговой артерии плода и в сосудах пуповины, кардиотокография плода.

Ключевые слова: мультигенная генетическая тромбофилия, полиморфизм генов фолатного цикла, беременность, гестационные и перинатальные осложнения.

Прогресс в области молекулярной медицины, биологии и медицинской генетики сыграл огромную роль в понимании причин и патологических механизмов в возникновении таких осложнений беременности как синдром потери плода (СПП), гестозы, преждевременная отслойка нормально расположенной плаценты (ПОНРП), синдром задержки роста плода (СЗРП) и другие острые сосудистые нарушения, которые и сегодня являются весьма актуальными проблемами в акушерстве [1, 7].

Описание в конце XX в. целого ряда ранее неизвестных, но наиболее распространенных форм генетических дефектов системы гемостаза, предрасполагающие к разнообразным тромботическим осложнениям: мутация F5 Leiden, мутация протромбина G 2021 OA, мутация метилентетрагидрофолатредуктазы (MTHFR C 677 T), полиморфизм гена активатора плазминогена 1 (PAI-1 4G/5G), полиморфизм тромбоцитарных рецепторов, позволило с принципиально новых позиций оценить различные осложнения как в общеклинической, так и в акушерско-гинекологической практике [3, 5]. В настоящее время наследственные тромбофилии выделены в самостоятельную группу причин невынашивания беременности различного срока гестации. Если раннее роль тромбофилии рассматривалась только с точки зрения процессов микротромбирования сосудов плацентарного ложа, то в настоящее время доказаны нетромботические эффекты тромбофилии еще на этапах имплантации плодного яйца и инвазии трофобласта. В настоящее время установлен еще один механизм влияния тромбофилии на тромбообразование: компоненты системы гемо-

стаза участвуют не только в регуляции свертывания крови, но и представляют собой медиаторы воспаления [2, 6].

Сегодня значение тромбофилии матери в патогенезе осложнений беременности является общепризнанным. При тромбофилиях создаются условия для нарушений имплантации, плацентации, роста плода, развивается системная эндотелиальная дисфункция, активируется провоспалительный ответ и формируется прокоагуляционный потенциал свертывающей системы крови.

В целом тромбофилия является результатом снижения естественной противотромботической защиты, активации протромботических механизмов или сочетания этих факторов и синергизма эффектов на систему гемостаза [3, 4, 7].

Цель. Анализ клинического случая течения беременности, родов и послеродового периода у пациентки с мультигенной мутацией F5 Leiden и F2, F1, F7 в гетерозиготе в сочетании с полиморфизмом генов фолатного цикла, развитием СЗРП и дистресса плода, с последующим досрочным родоразрешением путем операции кесарево сечение.

Материалы и методы

Описан случай патологической беременности и родов у пациентки с наличием генетической тромбофилии высокого риска (F2, F5 Leiden, F1, F7 в гетерозиготе) в сочетании с полифорфизмом генов (3) фолатного цикла и кистой яичника больших размеров, осложнившуюся перфорацией в сроке 29–30 нед. беременности, что явилось в дальнейшем причиной дистресса плода, по поводу чего проведено ургентное досрочное родоразрешение путем операции кесарево сечение.

Пациентка Н. обратилась в клинику с жалобами на тянущие боли внизу живота, пояснице в сроке 13–14 нед., была госпитализирована в отделение патологии беременности Донецкого Республиканского центра охраны материнства и детства (ДРЦОМД) для уточнения диагноза и дополнительного обследования в связи с отягощенным акушерским анамнезом – 2 самопроизвольных аборта по типу неразвивающейся беременности в сроках 6 нед. и 5 нед. и 1 прерывание беременности по медицинским показаниям в сроке 12 нед. (у плода был выявлен синдром Шеришевского-Тернера). Настоящая беременность IV, наступила самостоятельно.

Для установления этиологии самопроизвольных абортов и осложненного течения настоящей беременности пациентке было проведено комплексное обследование. Помимо общеклинических анализов крови, мочи, проводилось обследование на урогенитальные инфекции и условно-патогенную флору цервикального канала, осадка мочи и носоглотки, вирусных инфекций: вирус простого герпеса, цитомегаловирусную инфекцию, обследована на наличие антикардиолипиновых антител (IgG и IgM), антител к коферменту β2 GPI (класса IgG и IgM) иммуноферментным методом. Волчаночный антикоагулянт в крови определяли гемостазиологическим методом с применением яда гадюки Рассела.

Методом ПЦР в лаборатории проводили молекулярно-генетические исследования на наличие генетически обусловленной тромбофилии и с целью выявления полиморфизмов генов фолатного цикла.

Спектр исследуемых форм тромбофилии включал:

1. Полиморфизм F5 Leiden (G 1691A) G>A
2. Полиморфизм протромбина (G 2021 OA) G>A
3. Полиморфизм гена фибриногена (455 G/A)
4. Полиморфизм гена PAI-1 (675 4G/4G,675 4G/5G)
5. Полиморфизм ITGA2:807 C>T
6. Полиморфизм ITGB3:1565 T> C
7. Полиморфизм гена фактора VII свертывания крови 10976 G>A
8. Полиморфизм фактора XIII свертывания крови F13 A1:9 G>T

4 гена фолатного цикла:

1. Полиморфизм MTHFR (C 677 C>T)
2. Полиморфизм MTHFR (1298 A>G)
3. Полиморфизм MTR (2756 A>G)
4. Полиморфизм MTRR (66 A>G)

Основные этапы выявления генетических дефектов гемостаза и фолатного цикла включали: выявление ДНК, амплификацию, рестрикцию. Полное расщепление продукта ПЦР свидетельствует о наличии в анализируемой ДНК гомозиготной формы мутации, а частичное – о гетерозиготной мутации.

Иммуноферментным методом определяли концентрацию гомоцистеина в плазме крови (реактивы Axis фирмы «Axis-Sheeld AS», Норвегия). Проводили биохимический анализ крови. Коагулограмма включала показатели: активированное частичное тромбопластиновое время (АЧТВ), протромбиновое время (ПВ), процент протромбина по Квику (ПИ), международное нормализованное отношение (МНО), тромбиновое время (ТВ), фибриноген, растворимый фибрин-мономерный комплекс (РФМК), Д-димер количественно, активность АТ-III. Активность тромбоцитов изучали путем агрегации с ристомицином, коллагеном, аденозинтрифосфорной кислотой на агрегометре. Исследовали гормоны яичников (прогестерон) и щитовидной железы (ТТГ, Т4 своб., Т3 своб., АТ-ТПО) иммуноферментным методом. Функциональные методы исследования – УЗИ половых органов, цервикометрия, фетометрия, плацентометрия, доплерометрия в маточных сосудах, средней мозговой артерии плода и в сосудах пуповины, КТГ плода.

Пациентка Н. дала согласие на обследование ребенка, в том числе – на генетическую тромбофилию, а также обработку персональных данных и результатов обследования.

Результаты и обсуждение

Объективно. Пациентка при осмотре предъявляла жалобы на ноющие боли внизу живота, пояснице, которые появились 3 дня назад. Нормостенического телосложения. ИМТ = 25. Кожные покровы чистые, слизистые розовые, лимфоузлы не увеличены. Молочные железы мягкие, безболезненные при исследовании. В легких везикулярное дыхание. Деятельность сердца ритмичная. Пульс 78 уд/мин. АД 120/70 мм рт. ст. Живот мягкий безболезненный. Симптом поколачивания почек с обеих сторон отрицательный. Физиологические оправления не нарушены.

Гинекологический анамнез. Менструация с 11 лет по 5 дней, через 30 дней, умеренная, регулярная, болезненная. Половая жизнь с 20 лет.

Акушерский анамнез. Первая беременность в 2017 г. завершилась самопроизвольным абортом в сроке 6 нед., произведено выскабливание полости матки. Вторая беременность в 2019 г. – неразвивающаяся в сроке 4–5 нед., произведено медикаментозное прерывание беременности. Третья беременность в 2020 г. – прерывание беременности по медицинским показаниям в сроке 12 нед. (у плода выявлен синдром Шерешевского-Тернера).

Детальное дообследование на предмет неблагоприятных исходов беременности, а также прегравидарная подготовка пациентке не проводилась. Настоящая беременность IV наступила самостоятельно. Стала на учет в женскую консультацию с данной беременностью в сроке 10 нед. по месту жительства, и при появлении жалоб была направлена на консультацию в ДРЦОМД.

Соматический анамнез. На диспансерном учете у смежных специалистов не состоит. В 2009 г. в связи с гнойным аппендицитом ей была произведена аппендэктомия. В 2012 г. перенесла острую пневмонию. В 2017 г. по поводу желчнокаменной болезни была проведена холецистэктомия лапароскопическим доступом.

Наследственный анамнез не отягощен. У родственников I линии родства выявлен отягощенный семейно-тромботический анамнез (гипертоническая болезнь II стадии у мамы с 45 лет, инфаркт у отца в 50 лет).

В сроке 10 нед. гестации при бактериальном исследовании выделены из влагалища грибы рода Candida, беременной проведена санация влагалища свечами «Тержинан».

Проведен ультразвуковой и биохимический скрининг в Республиканском специализированном центре медицинской генетики и пренатальной диагностики в I и во II триместрах: доступных для визуализации аномалий развития плода не выявлено, плод соответствовал предполагаемому сроку гестации, данные цервикометрии в пределах нормы, биохимические показатели находились в референсных значениях.

В сроке 13 нед. беременности выявлены следующие гены тромбофилии, кодирующие показатели гемостаза: полиморфизм гена протромбина (G 20210 A) C>A, полиморфизм F5 Leiden (G 1691 A) G>A, полиморфизм гена фибриногена (455 G/A), полиморфизм F7 (10976 G>A). Отмечено гетерозиготное состояние выявленных генных изменений. Анализ фолатного цикла показал наследственные дефекты в трех генах: MTHFR 677 C>T и 1298 A>C – в гетерозиготе, MTRR 66 A>G – в гомозиготе (рис. 1). Полученные данные генетического обследования системы гемостаза и фолатного цикла потребовало более углубленного изучения параметров свертывающей системы крови и уровня гомоцистеина.

Учитывая высокий риск по тромбозу и реализации гестационных осложнений назначены антиагреганты – кардиомагнил 75 мг 1 р/сут., при наличии генных полиморфизмов фолатного цикла, к лечению добавлен прием фемибиона II, (содержащий активную форму фолиевой кислоты – метафолин), а также дюфастон в профилактической дозе 20 мг/сут.

Данные агрегатограммы **в сроке 15 нед.** гестации в виде значительного повышения агрегационной способности тромбоцитов явилось показанием для назначения кардиомагнила (табл. 1).

Уровень гомоцистеина в плазме крови в сроке 15 нед. беременности составил 6,83 мкмоль/л – это свидетельствовало об эффективности назначения фемибиона II.

Таблица 1. Показатели общеклинического анализа крови и коагулограммы по триместрам

Показатель, ед.изм.	триместр		
	I	II	III
Эритроциты, $\times 10^{12}$/л	4,0	3,5	3,3
Гемоглобин, г/л	130	108	110
Лейкоциты, $\times 10^{9}$/л	6,6	11,6	8,9
Палочкоядерные, %	4	1	1
Сегментоядерные, %	64	70	64
Эозинофилы,%	1	1	1
Лимфоциты, %	28	23	24
Моноциты, %	3	5	7
Тромбоциты,$\times 10^{9}$/л	169	224	260
СОЭ	6	4	24
Гематокрит, %	36	32	32
ПВ, сек.	15,3	15,7	14,4
ПИ, %	98	99	97
ТВ, сек.	14,6	14,0	16,8
АЧТВ, сек.	24,2	23,8	21,0
Фибриноген, г/л	4,6	4,7	2,7
РФМК, мг%	8,0	8,5	14,0

В сроке 18 нед. гестации согласно заключению эндокринолога, при нормальных ультразвуковых показателях структуры щитовидной железы, выставлен диагноз субклинический гестационный гипотиреоз, назначен йодомарин 100 мкг/сут., рекомендовано контрольное обследование уровня ТТГ, Т3 своб., Т4 своб., АТ-ТПО с целью контроля функции щитовидной железы в динамике беременности.

Мониторинг дополнительных гемостазиологических показателей проводился в динамике (табл. 1, табл. 2).

В сроке 19 нед. при повторном исследовании выявлено незначительное усиление активности тромбоцитов, что подтверждало целесообразность назначенной ранее антиагрегантной терапии.

21 ноября 2020

[redacted], 26 лет, женский

Примечание: 13я неделя беременности

Готово 2 из 2 исследований

Заказ N [redacted]

Показатель	Значение	Единица измерения	Норм
ПЦР-исследования			
ПЦР-генетика			
Тромбофилия (полиморфизм факторов и компонентов системы гемостаза по 8 генам)			
F2-протромбин (фактор II свертывания крови. Полиморфизм F2: 20210 G>A)	G/A (выявлена мутация в гетерозиготном состоянии) Повышение уровня протромбина в плазме на 30%. Повышена вероятность невынашивания беременности, фетоплацентарная недостаточность, гестозы, задержка развития плода, отслойка плаценты; венозные тромбозы; ишемический инсульт, увеличение риска развития тромбоэмболии в 3 раза.		
F5 (фактор V свертывания крови. Полиморфизм F5: 1691 G>A)	G/A (выявлена мутация в гетерозиготном состоянии) Резистентность к активированному протеину С., Повышена вероятность тромбоза вен нижних конечностей, ТЭЛА, тромбоза церебральных сосудов и ишемический инсульт; артериальные тромбозы в молодом возрасте. При приеме гормональных контрацептивов риск тромбозов повышается в 6-9 раз.		
F7 (фактор VII свертывания крови. Полиморфизм F5: 10976 G>A)	G/A (выявлена мутация в гетерозиготном состоянии) Понижение уровня фактора VII в крови на 30%. Возможно 2-х кратное снижение риска инфаркта миокарда. У новорожденных геморрагический диатез, кровотечение из пупочной ранки, слизистой оболочки носа, желудочно-кишечного тракта.		
F13A1 (фактор XIII свертывания крови. Полиморфизм F13A1: 9 G>T)	G/G (мутация не выявлена)		
FGB-фибриноген (фактор I свертывания крови). Полиморфизм FGB: -455 G>A	G/A (выявлена мутация в гетерозиготном состоянии) Повышение уровня фибриногена в крови на 10-30%. Возможен повышенный в 2,6 раза риск инсульта с многоочаговостью поражений; повышена вероятность привычного невынашивания беременности, фетоплацентарная недостаточность, гипоксия плода.		
Серпин 1(PAI-1) (антагонист тканевого активатора плазминогена). Полиморфизм PAI-1: -675 5G>4G	5G/5G (мутация не выявлена)		
ITGA2-α2 интегрин (тромбоцитарный рецептор к коллагену). Полиморфизм ITGA2: 807 C>T	C/C (мутация не выявлена)		
ITGB3-b интегрин (тромбоцитарный рецептор фибриногена). Полиморфизм ITGB3: 1565 T>C	T/T (мутация не выявлена)		

	Значение	Единица измерени	Норма
ПЦР-генетика. Фолатный цикл			
MTHFR 677 (метилентетрагидрофолатредуктаза) Полиморфизм: 677 C>T	C/T Мутация выявлена в гетерозиготном состоянии 3-х кратное повышение риска кардиоваскулярных заболеваний в молодом возрасте, тромбоэмболии. Невынашивание беременности, поздний гестоз, преэклампсия, отслойка плаценты. Антенатальная гибель плода, задержка и дефекты внутриутробного развития плода (незаращение нервной трубки). Риск развития рака молочной железы. Усиление побочных эффектов химиотерапии. Курение усугубляет влияние мутации.		
MTHFR 1298 (метилентетрагидрофолатредуктаза) Полиморфизм: 1298 A>C	A/C Мутация выявлена в гетерозиготном состоянии Риск развития тромбозов. Невынашивание беременности, поздний гестоз. Курение усугубляет влияние мутации.		
MTR (B12-зависимая метионин-синтаза) Полиморфизм: 2756 A>G	A/A Мутации не выявлено		
MTRR (метионин-синтаза редуктаза) Полиморфизм: 66 A>G	G/G Мутация выявлена в гомозиготном состоянии Рост уровня гомоцистеина в крови. Дефекты развития нервной трубки. Усиливает патологический эффект, ассоциированный с мутациями генов MTHFR и MTR. Влияние мутации усугубляется дефицитом витамина B12.		
Примечание.	Примечание: При выявлении мутаций необходим контроль уровня гомоцистеина.		

Интерпретацию результатов проводит направивший врач.
Спасибо, что обратились в нашу медицинскую лабораторию. Мы всегда рады помочь Медицинский центр «БИО-ЛАЙН».
Телефон службы поддержки клиентов — (071) 099-5-330 или короткий номер — 330.

Рис. 1. Результаты генетического исследования системы гемостаза и фолатного цикла беременной Н. в сроке 13 нед. гестации

Таблица 2. Показатели уровня D-димера, ATIII и фибриногена в динамике беременности и после родов

Срок гестации	Д-димер, мкг/мл	AT-III, %	Фибриноген, г/л
18 нед.	0,10	99	5,27
22 нед.	0,15	95	4,33
24 нед.	0,16	104	4,70
28 нед.	0,24	96	4,80
32 нед.	0,46	92	1,00
4-е сутки после родов	3,10	85	5,60

В сроке 25 нед. гестации в связи с выявленными при контрольном УЗИ и доплерометрии плода плацентарными нарушениями (раннее созревание плаценты), беременной к лечению добавлена метаболическая (рибоксин 10,0 в/в, актовегин 5,0 в/в), антикоагулянтная (квадрапарин 0,4 п/к 1 р/сут.) терапия, проводилась коррекция анемии (сорбифер 1 табл. 2 р/сут.), повторная санация влагалища в связи с рецидивом кольпита. По зарубежным рекомендациям при наличии мутаций F2 и F5 Leiden в гетерозиготе назначения НМГ проводится с конца II триместра беременности с целью профилактики венозных тромбоэмболических осложнений (ВТЭО) и в течение 6 нед. после родов. При таком комбинированном дефекте гемостаза возможность тромботических осложнений значительно возрастает (в 50–80 раз), опасность развития ВТЭО становится сопоставимой с ситуацией при гомозиготной мутации F5 Leiden [1, 2].

Физиологическое течение беременности сопровождается значительными изменениями в системе гемостаза, в частности, в области маточно-плацентарного кровотока. Эти изменения сопровождаются слабой локальной активацией свертывания в маточном сосудистом русле, сопровождается повышенным синтезом фибриногена и других факторов свертывания крови. Снижение фибринолитической активности в маточном кровотоке влияет и на состояние свертывающей системы в периферическом кровотоке у беременной.

В связи с этим в литературе последних лет представлены данные о нетромботических эффектах тромбофилии и их роли в патогенезе акушерских осложнений еще на этапе имплантации плодного яйца, в раннюю эмбриоическую стадию. В дальнейшем функционирование плаценты, как сложного многоступенчатого процесса эндотелиально-гемостазиологических взаимодействий, нарушается в случае генетических дефектов гемостаза [3, 4, 6].

Во время беременности, сопровождающейся физиологической гиперкоагуляцией, легализируется скрытая тромбофилия не только в форме тромбозов, но и типичных акушерских осложнений: преэклампсия, антенатальная гибель плода, СЗРП, СПП, ПОНРП, структурные изменения в плаценте различной степени тяжести [3, 4, 7].

В настоящее время накоплены значительные клинические данные и проведен анализ результатов многоцентровых исследований, позволяющих выделить наследственные тромбофилии в самостоятельную группу причин невынашивания беременности [1].

Сегодня значение тромбофилии матери в патогенезе осложнений беременности является общепризнанным. При тромбофилиях создаются условия для нарушения процессов имплантации, плацентации, роста плода, развивается системная эндотелиальная дисфункция, активируется провоспалительный ответ и формируется прокоагуляционный потенциал свертывающей системы крови [1, 2].

В патогенезе акушерских осложнений играет роль не только материнская тромбофилия. На сегодняшний день появились данные о роли плодовой тромбофилии в генезе репродуктивных потерь [1, 3, 5, 7].

В связи с вышеизложенным, актуальным становится не только профилактика ВТЭО с конца II триместра бере-

менности, как позиционируют зарубежные рекомендации, но и профилактика гестационных и перинатальных осложнений, которую необходимо назначать не менее, чем за 2 месяца до планируемой беременности, патогенетическая профилактика, где базовыми являются противотромботические препараты, в частности, низкомолекулярные гепарины, дифференцированный подход к ведению беременности в зависимости от формы тромбофилии и других факторов гестационного процесса, отягощенного семейного и личного сосудисто-тромботического анамнеза и коморбидных заболеваний, как дополнительных факторов, потенцирующие клинические эффекты тромбофилии у беременных.

Консультирована эндокринологом по результатам исследования гормонов щитовидной железы: ТТГ – 1,308 мкМЕ/, Т4 своб. – 9,43 пмоль/л. Диагноз изменен: гипотиреоз, легкая форма; дополнительно назначен эутирокс (50 мг длительно) до родоразрешения с повторной консультацией после родов.

При контрольном биохимическом скрининге было обнаружено увеличение АЛТ в 2 раза, АСТ в 1,5 раза выше нормы, что возможно связано с произведенной в анамнезе холецистэктомией и медикаментозной нагрузкой. К лечению были дополнительно назначены гепатопротекторы (глутаргин, эссенциале), терапевтом откоррегирована диета, уровень трансаминаз в динамике в течение 10 дней при этом снизился до нормальных показателей.

При цервикометрии вагинальным датчиком **в сроке 26 нед.** беременности определялись эхопризнаки неизмененных размеров шейки матки и, тогда же впервые было обнаружено кистозное образование правого яичника до 12,4×14,5×10,8 см в диаметре, которое локализовалось в заднем своде влагалища и было не доступно для визуализации при трансабдоминальном исследовании (рис. 2). Диагноз: Беременность I, 26–27 нед. Киста правого яичника. Плацентарные нарушения. Генетическая мутация факторов F1, F2, F5 Leiden, F7 – в гетерозиготе, полиморфизм генов фолатного цикла (3) по факторам MTHFR C 677 и MTHFR 1298 – в гетерозиготе; MTR 2756 – в гомозиготе. Раннее созревание плаценты. Гипотиреоз, легкая форма (медикаментозная компенсация).

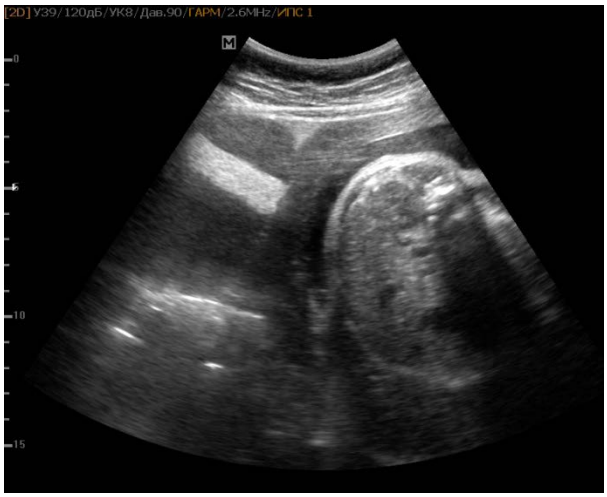

Рис. 2. Пациентка Н., 26 нед. гестации, УЗИ-признаки кисты правого яичника

Вследствие высокого риска досрочного родоразрешения, беременной проведен курс профилактики синдрома дыхательных расстройств плода. В динамическом режиме проводился мониторинг клинических, лабораторных и инструментальных методов исследования. Лабораторные показатели приближались к нормальным значениям.

По данным УЗИ в сроке беременности 28 нед. выявлен СЗРП I степени, нарушение кровотока в пуповине 1б степени в стадии компенсации.

В сроке гестации 29–30 нед. беременная предъявила жалобы на внезапные боли в животе, преимущественно в правом подреберье и эпигастральной области в положении лежа.

Выполнено УЗИ и доплерометрия плода: плацентарно-плодовое кровообращение было нарушено, отмечалось снижение кровотока в артерии пуповины в стадии компенсации, эхопризнаки перфорации кисты правого яичника, отмечалось незначительное количество свободной жидкости под правой долей печени до 50 мл. Выставлен диагноз: Беременность I, 29–30 нед.

Перфорация кисты правого яичника с явлением локального раздражения брюшины и болевым синдромом. Дистресс плода, компенсация. Угроза преждевременных родов. Структурные нарушения плаценты по типу раннего созревания (выявлены петрификаты, кальцификаты, увеличение толщины плаценты в месте впадения пуповины до 34 мм). Генетическая тромбофилия по четырем факторам (F1, F2, F5 Leiden, F7 – в гетерозиготе), нарушение фолатного цикла по трем факторам MTHFR C 677 и MTHFR 1298 – в гетерозиготе, MTR 2756 – в гомозиготе. Гипотиреоз, легкая форма (медикаментозная компенсация). Анемия беременных (медикаментозная компенсация).

Учитывая вышеизложенное, консилиумом принято решение о пролонгации беременности при условии активного клинико-лабораторного мониторинга (табл. 3), назначения антибактериальной терапии. В случае ухудшения клинических, лабораторных, инструментальных показателей решить вопрос об оперативном родоразрешении путем операции кесарево сечение в ургентном порядке. К лечению добавлена антибактериальная терапия (меропинем по 0,5 г через 8 часов в/в на физиологическом растворе, инфузионная терапия).

На фоне проводимого лечения состояние пациентки улучшилось: уменьшились, а затем и прекратились боли в эпигастральной области и правом подреберье, признаки раздражения брюшины регрессировали, лабораторные параметры стабилизировались, нормализовался маточно-плацентарно-плодовый кровоток. Однако, сохранялись структурные изменения плаценты, что потребовало увеличения дозы кардиомагнила до 150 мг 1 р/сут. и квадрапарина до 0,8 мл/сут.

В сроке 31 нед. беременная консультирована терапевтом в связи с острым фарингитом, назначена симптоматическая терапия с положительной динамикой и через 7–8 дней симптомы фарингита регрессировали.

Таблица 3. Показатели крови в динамике беременности на фоне лечения

Показатель, ед.изм.	29–30 нед.	30–31 нед.	31–32 нед.
Эритроциты, $\times 10^{12}$/л	3,36	2,98	3,56
Гемоглобин, г/л	108	96	116
Лейкоциты, $\times 10^{9}$/л	11,5	8,4	8,5
Палочкоядерные, %	4	4	4
Сегментоядерные, %	64	64	60
Эозинофилы,%	0	0	3
Лимфоциты, %	25	24	27
Моноциты, %	7	8	6
Тромбоциты, $\times 10^{9}$/л	296	169	220
СОЭ	26	32	26
Гематокрит, %	32	27	34
ПВ, сек.	14	13,9	14,4
ПИ, %	98	98	96
ТВ, сек.	15,3	16	20,4
АЧТВ, сек.	22	29	26
Фибриноген, г/л	2,7	2,4	2,5
АТ III, %	90	110	–
Общий белок, г/л	64	72	64
Билирубин, мкмоль/л	7,6	9,4	7,6
АЛТ, Е/л	58	33,4	22,9
АСТ, Е/л	42	20,2	27,3
Глюкоза, ммоль/л	4,5	4,8	4,5

В сроке 35 нед. беременности при контрольной доплерометрии плода было зафиксировано снижение кровотока в артерии пуповины с эпизодами «0» кровотока. Выставлен диагноз: Беременность I, 35 нед., дистресс плода в стадии декомпенсации. СЗРП 1–2 ст. Киста правого яичника с явлениями перфорации и регресса клиники на фоне консервативной терапии. Структурные нарушения плаценты с наличием кальцификатов, петрификатов 10%. Генетическая тромбофилия

(F1, F2, F5 Leiden, F7 – в гетерозиготе), полиморфизм генов фолатного цикла по трем факторам (MTHFR C 677 и MTHFR 1298 – в гетерозиготе; MTR 2756 – в гомозиготе). Гипотиреоз, легкая форма. Анемия беременных (медикаментозная компенсация).

Консилиумом принято решение о досрочном родоразрешении путем операции кесарево сечение.

В ургентном порядке произведено родоразрешение путем операции кесарево сечение. Извлечена живая недоношенная девочка, масса 1 890,0 г, рост – 44 см, оценка по шкале Апгар 5/6/6 баллов, переведена в отделение реанимации новорожденных. Матка ушита двурядным швом. Осмотрены придатки: яичник слева поликистозно изменен 3,7×4,1×3,5 см, правый яичник размером 6,5×4,3×5,2 см, имеется полость с небольшим количеством (15 мл) светлой жидкости и гладкими стенками (рис. 3). Произведена резекция обеих яичников.

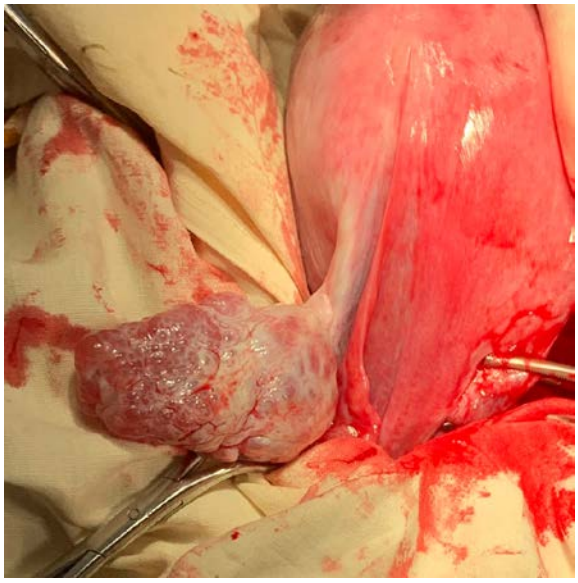

Рис. 3. Матка с правыми придатками

Бактериологический посев околоплодных вод, который взят в момент родоразрешения, роста патогенной и условно-патогенной флоры не дал.

Гистологическое исследование плаценты: в пуповине отек, в оболочках – отек, очаги некроза и кровоизлияния, в ткани незрелой плаценты – полнокровие, очаговые кровоизлияния, отложения фибриноида и единичные петрификаты в межворсинчатом пространстве, крупноочаговые слияния ворсин, умеренные компенсаторные изменения.

Гистологическое исследование резецированной части яичников: в материале фрагменты ткани яичников с множественными крупными фолликулярными кистами с лютеинизацией theca interna, крупным регрессирующим желтым телом, единичными преморбидными фолликулами в корковом слое.

Послеоперационный период родильницы протекал без осложнений. В контроле гемостазиологических показателей было зарегистрировано увеличение уровня Д-димера до 3,104 мкг/мл (норма до 0,442), активность АТ-III – 85% (норма 80–120). Пациентке рекомендовано продолжить антикоагулянтную терапию в течение шести нед. после родов – квадрапарин в дозе 0,8 мл 1 р/д. 2 нед. после операции под контролем вышеупомянутых показателей, затем дозу снизить до 0,4 мл и применять еще в течение 4-х нед. с учетом того, что пациентка входит в группу высокого риска по развитию ВТЭО. Продолжать прием фемибиона, эутирокса – до 6 нед. после родов.

На 4 сутки ребенок переведен из отделения реанимации новорожденных в отделение неонатального наблюдения и лечения новорожденных. Ребенку методом ПЦР по буккальному соскобу проведено генетическое исследование системы гемостаза, в результате чего выявлена аналогичная матери мультигенная тромбофилия (F1, F2, F5 Leiden, F7 – в гетерозиготе) (рис. 4).

Родильница на 5 сутки после родов в удовлетворительном состоянии переведена с рекомендациями к ребенку в отделение неонатального наблюдения и лечения новорожденных.

На 14 сутки выписана из центра в удовлетворительном состоянии, с живым ребенком массой 2300,0 г. Д-димер при выписке составил 654 нг/мл, АТ-III – 95%. Рекомендовано: снизить дозу квадрапарина до 0,4 мл/сут. и продолжить лечение в течение 6 нед. после родов.

Примечание:

Показатель	Значение	Единица измерения	Норма
ПЦР-исследования			
ПЦР-генетика			
Тромбофилия (мутация по 8 генам,риск развития тромбозов и кровотечений), буккальный соскоб			
F2-протромбин (фактор II свертывания крови. Полиморфизм F2: 20210 G>A)	G/A (выявлена мутация в гетерозиготном состоянии) Повышение уровня протромбина в плазме на 30%. Повышена вероятность невынашивания беременности, фетоплацентарная недостаточность, гестозы, задержка развития плода, отслойка плаценты; венозные тромбозы; ишемический инсульт, увеличение риска развития тромбоэмболии в 3 раза.		
F5 (фактор V свертывания крови. Полиморфизм F5: 1691 G>A)	G/A (выявлена мутация в гетерозиготном состоянии) Резистентность к активированному протеину С., Повышена вероятность тромбоза вен нижних конечностей, ТЭЛА, тромбоза церебральных сосудов и ишемический инсульт; артериальные тромбозы в молодом возрасте. При приеме гормональных контрацептивов риск тромбозов повышается в 6-9 раз.		
F7 (фактор VII свертывания крови. Полиморфизм F5: 10976 G>A)	G/A (выявлена мутация в гетерозиготном состоянии) Понижение уровня фактора VII в крови на 30%. Возможно 2-х кратное снижение риска инфаркта миокарда. У новорожденных геморрагический диатез, кровотечение из пупочной ранки, слизистой оболочки носа, желудочно-кишечного тракта.		
F13A1 (фактор XIII свертывания крови. Полиморфизм F13A1: 9 G>T)	G/G (мутация не выявлена)		
FGB-фибриноген (фактор I свертывания крови). Полиморфизм FGB: -455 G>A	G/A (выявлена мутация в гетерозиготном состоянии) Повышение уровня фибриногена в крови на 10-30%. Возможен повышенный в 2,6 раза риск инсульта с многоочаговостью поражений; повышена вероятность привычного невынашивания беременности, фетоплацентарная недостаточность, гипоксия плода.		
ITGA2-α2 интегрин (тромбоцитарный рецептор к коллагену). Полиморфизм ITGA2: 807 C>T	C/C (мутация не выявлена)		
ITGB3-b интегрин (тромбоцитарный рецептор фибриногена). Полиморфизм ITGB3: 1565 T>C	T/T (мутация не выявлена)		
Серпин 1(PAI-1) (антагонист тканевого активатора плазминогена). Полиморфизм PAI-1: -675 5G>4G	5G/5G (мутация не выявлена)		

Рис. 4. Результаты генетического исследования системы гемостаза у ребенка родильницы Н.

Комментарии

1. Наиболее характерным проявлением мультигенной тромбофилии с наличием мутации генов F2 и F5 Leiden в гетерозиготе является «высокий риск» развития ВТЭО при беременности и акушерская патология: привычное невынашивание, плацентарные структурные нарушения с нарушением маточно-плодово-плацентарного кровотока, задержка роста плода, преждевременная отслойка нормально расположенной плаценты.

В данном случае мы наблюдали гестационные и перинатальные осложнения, которые явились показанием для досрочного родоразрешения. При этом показатели Д-димера, АТ-III и других показателей коагулограммы находились на фоне проводимой терапии (НМГ и кардиомагнил) в пределах допустимой нормы для данного срока гестации.

2. Пациенткам, имеющим в анамнезе ранние потери беременности, отягощенный семейный сосудисто-тромботический

анамнез, наличие мультигенной тромбофилии, включающей мутацию 2-х наиболее тромбогенных факторов (F2 и F5 Leiden в гетерозиготе) в сочетании с полиморфизмом генов фолатного цикла показана прегравидарная подготовка за 2 месяца до зачатия и коррекция гемостаза в эмбриональном периоде. Этот период сопровождается гиперагрегационным синдромом, формированием сосудисто-плацентарных нарушений с момента инвазии трофобласта (нетромботические осложнения генетической тромбофилии высокого риска).

Диагностических критериев ранних нетромботических нарушений в настоящее время не существует. В нашем случае пациентке не проводилась прегравидарная подготовка, профилактика в эмбриональном периоде препаратами НМГ также не назначалась, а они являются базовыми для предупреждения возникновения нетромботических эффектов при тромбофилии «высокого риска» [1, 3, 5, 7]. Низкомолекулярные гепарины (квадрапарин 0,4, затем 0,8 мл 1 р/сут.) и антиагреганты (кардиомагнил 150 мг/сут.) назначались в связи с повышением агрегационной функции тромбоцитов с конца II триместра. Однако необходимо было как можно раньше начать введение антикоагулянтов и антиагрегантов, поскольку пациентка входила в группу «высокого риска» по развитию гестационных и перинатальных осложнений, что подтвердилось в дальнейшем.

3. В описанном клиническом случае имелась сопутствующая патология – развитие кистомы левого яичника, которая осложнилась перфорацией, развитием болевого синдрома и локальным раздражением брюшины. При проведении антибактериальной, дезинтоксикационной, антикоагулянтной терапии удалось консервативно справиться с осложнениями и пролонгировать беременность до 35 нед.

4. В связи с развитием дистресса плода произведено ургентное родоразрешение. Ребенок, девочка массой 1 750,0 г, с наличием СЗРП и дыхательными расстройствами получала лечение в отделении реанимации и отделении неонатального наблюдения и лечения новорожденных. После рождения обследована на наличие генетической тромбофилии. Полученные результаты исследования полностью совпали с обнаруженной у ее матери мультигенной генетической тромбофилией, что согласуется с литературными данными, в 86% имеется совпадение маркеров тромбофилии матери и ребенка. После реабилитации в отделении неонатального наблюдения и лечения новорожденных, выписана в удовлетворительном состоянии. Масса ребенка при выписке составила 2 300,0 г.

Список литературы

1. *Беременность высокого риска / под ред. А. Д. Макацария, Ф. А. Червенака, В. О. Бицадзе. – М.: ООО Изд-во «Медицинское информационное агентство», 2015. – 920 с.*
2. *Макацария, А. Д. Тромбозы и тромбоэмболии в акушерско-гинекологической клинике: молекулярно-генетические механизмы и стратегия профилактики тромбоэмболических осложнений: руководство для врачей / А. Д. Макацария, В. О. Бицадзе, С. В. Акиньшина. – М.: ООО Изд-во «Медицинское информационное агентство», 2007. – 1064 с.*
3. *Системный венозный и артериальный тромбоэмболизм в акушерско-гинекологической практике / А. Д. Макацария [и др.]. – М.: ООО Изд-во «Медицинское информационное агентство», 2016. – 1008 с.*
4. *Analysis of plas-minogen activator inhibitor-1, integrin beta3, beta fibrinogen, and methylenetetrahydrofolate reductase polymorphisms in Iranian women with recurrent pregnancy loss / M. Jeddi-Tehrani [et al.] // Reprod Immunol. – 2011. – № 66 (2). – P. 149–156.*
5. *Guidance on the use of factor V Leiden and prothrombin mutation testing in patients with a first unprovoked thromboembolic episode / CADTH Optimal Use Report Canadian Agency for Drugs and Technologies in Health // Ottawa: The Agency. – 2015. – № 4 (1b). – P. 10. Режим доступа: www.cadth.ca/media/pdf/OP0517.*
6. *Factor V Leiden and prothrombin gene G20210A mutation and in vitro fertilization: prospective cohort study / G. Ricci [et al.] // Hum Reprod. – 2011. – № 26 (11). – P. 3068–3077.*
7. *Guidance for the evaluation and treatment of hereditary and acquired thrombophilia. / S. M. Stevens [et al.] // J Thromb Thrombolysis. – 2016. – № 41 (1). – P. 154–164.*

02.04.2021

DEMINA T. N., SHAPOVALOV A. G., DEMINA D. V., KHVESIK A. A.
STATE EDUCATIONAL INSTITUTION OF HIGHER PROFESSIONAL EDUCATION «M. GORKY DONETSK NATIONAL MEDICAL UNIVERSITY»

THE ROLE OF MULTIGENIC GENETIC THROMBOPHILIA AND FOLATE CYCLE GENE POLYMORPHISM IN THE FORMATION OF GESTATIONAL AND PERINATAL COMPLICATIONS (clinical case)

SUMMARY. To analyze a clinical case of the course of pregnancy, childbirth and the postpartum period in a patient with a multigenic mutation F5 Leiden, F2, F1, F7 in combination with the folate cycle gene polymorphism, the development of fetal growth retardation syndrome (FDR) and fetal distress, followed by early delivery by caesarean section. The analysis of the medical documentation of the pregnant N., (the history of childbirth, the exchange card from the women's consultation at the place of residence, the history of the development of the newborn) and the results of the laboratory examination, including the data of the genetic study of the hemostatic system and the folate cycle, the level of homocysteine, coagulogram indicators, ovarian and thyroid hormones, were carried out. Functional methods of research were carried out: ultrasound examination (ultrasound) of the genitals; cervicometry, fetometry, placentometry, dopplerometry in the uterine vessels, the middle cerebral artery of the fetus and in the vessels of the umbilical cord, cardiotocography (CTG) of the fetus.

Key words: multigenic genetic thrombophilia, folate cycle gene polymorphism, pregnancy, gestational and perinatal complications.